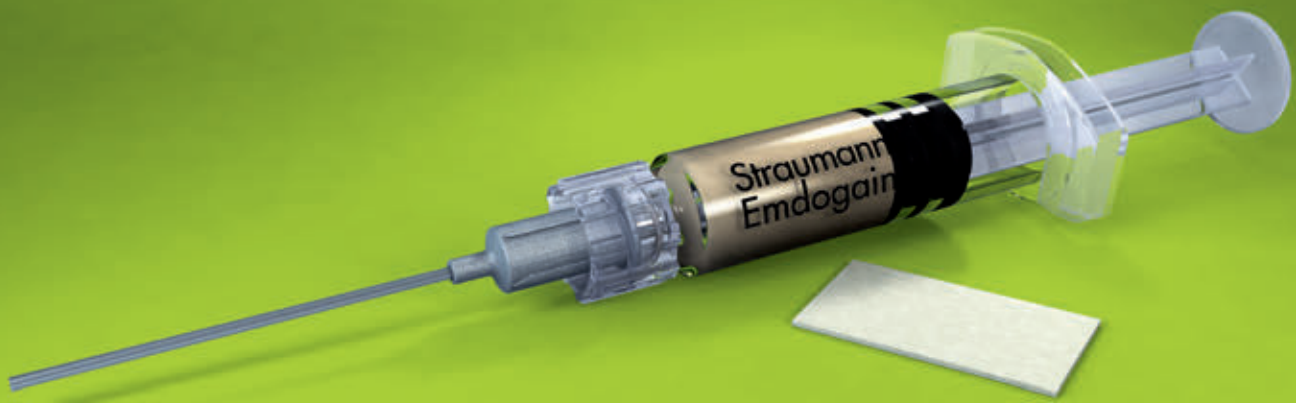

Straumann® Emdogain® y Straumann® Soft Tissue Graft

Técnica del prof. Giovanni Zucchelli para el tratamiento de la recesión gingival

Prof. Dr. Giovanni Zucchelli



Prof. Zucchelli

"El uso complementario de Emdogain® y Straumann® Soft Tissue Graft con el colgajo de avance coronal mejora la calidad de la fijación entre el tejido blando y la raíz y aumenta el grosor del tejido blando. Estos dos factores resultan cruciales para lograr una estabilidad a largo plazo del resultado de cobertura radicular".

- Prof. Giovanni Zucchelli

Giovanni Zucchelli, doctor en Odontología

- Profesor de Periodoncia de la Universidad de Bolonia, Italia.
- Doctor en Biotecnología Médica aplicada a la Odontología.
- Miembro activo de la Academia Europea de Odontología Estética, la Sociedad Italiana de Periodoncia, la Sociedad Italiana de Osteointegración, la Federación Europea de Periodoncia y la Academia Americana de Periodoncia.
- Editor asociado y miembro de la junta editorial de la *International Journal of Esthetic Dentistry* y miembro de la junta editorial de la *International Journal of Periodontics and Restorative Dentistry*.
- Ganador de premios científicos por su investigación en periodoncia en Italia, Estados Unidos y Europa.
- Autor de más de 100 publicaciones científicas en el ámbito de la periodoncia.
- Coautor de dos libros de texto ilustrados sobre cirugía plástica periodontal (Ed. Martina) y del capítulo "Mucogingival Therapy-Periodontal Plastic Surgery" del libro de texto de Jan Lindhe *Clinical Periodontology and Implant Dentistry* (Ed. Wiley-Blackwell).
- Autor del libro *Mucogingival esthetic surgery* (Ed. Quintessence).

Straumann® Emdogain® y Straumann® Soft Tissue Graft: hacen que los procedimientos de cobertura radicular sean más tolerable para sus pacientes

La recesión gingival alrededor de los dientes y la dehiscencia de los tejidos blandos alrededor de los implantes dentales son motivos frecuentes de insatisfacción entre los pacientes. La exposición al sonreír o la función de partes de la raíz o superficie del implante son las principales indicaciones para los procedimientos quirúrgicos de cobertura. Generalmente, solo los milímetros más coronales de la recesión quedan expuestos durante la sonrisa o función, por lo que la presencia y/o persistencia de una leve recesión tras la terapia puede ser un problema para el paciente. Por lo tanto, el objetivo es una cobertura completa de la raíz o el implante cuando los pacientes no están satisfechos con el aspecto estético de sus dientes o implantes.

La técnica del profesor Zucchelli para el tratamiento de defectos de recesión simples y múltiples que afectan a los dientes adyacentes en pacientes con exigencias estéticas ha demostrado lograr una cobertura completa de la raíz en la mayoría de los pacientes, independientemente del número de recesiones tratadas en cada intervención.

Justificación de la técnica del prof. Giovanni Zucchelli	4
Procedimiento paso a paso	6
Referencias	17

Justificación de la técnica del prof. Giovanni Zucchelli

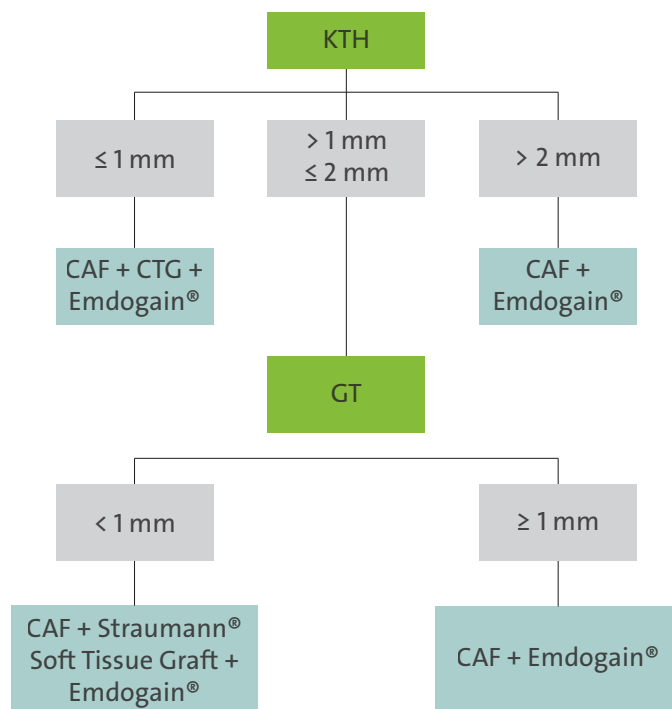
El colgajo de avance coronal (CAF) es el procedimiento de cobertura radicular más documentado para el tratamiento de los defectos de recesión simples¹ y múltiples². Es seguro y permite cubrir la superficie radicular expuesta con tejido blando que no difiere del tejido blando adyacente en términos de color, textura o características de la superficie. Además, también es el procedimiento quirúrgico de cobertura radicular más estético. Recientemente, el CAF también se ha aplicado al tratamiento de la recesión gingival situada en áreas con situaciones mucogingivales más complejas como los incisivos inferiores³ y los molares⁴.

La calidad de la fijación entre el tejido blando y la superficie radicular siempre ha sido tema de debate entre los investigadores y médicos debido a la limitada disponibilidad de datos histológicos humanos. Ciertos aspectos clínicos relacionados con el procedimiento quirúrgico pueden influir en la calidad de la fijación⁵:

- Gracias a la perfecta adaptación del tejido queratinizado del colgajo a la convexidad de la corona clínica, se evita que salga sangre de la herida una vez finalizada la intervención. Esto es crucial para la formación de coágulos sanguíneos y la estabilización entre el tejido blando de avance coronal y la superficie radicular.
- La aplicación de Straumann® PrefGel® a la superficie radicular elimina la capa de barrillo de los túbulos dentinarios, deja expuestas las fibras de colágeno de los túbulos dentinarios y facilita su interacción con la red de fibrina. Esto se denomina *adhesión del coágulo sanguíneo*, que es el primer paso para bloquear el crecimiento descendente apical del epitelio.
- El uso de Straumann® Emdogain® (derivado de la matriz de esmalte) en la superficie radicular permite a las células del coágulo sanguíneo diferenciarse en cementoblastos y fibroblastos y, por tanto, mejorar la fijación del tejido conjuntivo entre la raíz y el tejido blando.

La eficacia de la cobertura radicular y la estabilidad a largo plazo del CAF dependen principalmente de la altura del tejido queratinizado (KTH), que permanece en sentido apical a la superficie radicular expuesta y secundario por el espesor gingival (GT).

Proceso de toma de decisiones en el tratamiento de la recesión gingival



Leyenda:

KTH = altura del tejido queratinizado

CAF = colgajo de avance coronal

CTG = injerto de tejido conjuntivo

GT = espesor gingival

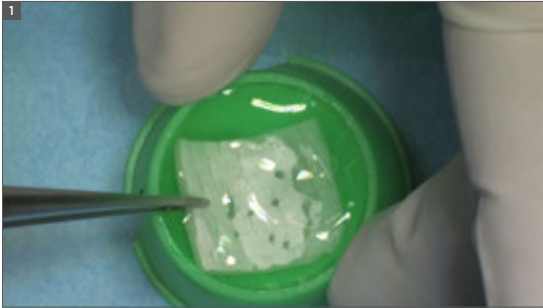
Cuando la KTH es superior a 2 mm, el CAF en combinación con Emdogain® es la técnica de elección. Emdogain® mejora la cobertura radicular^{6,7}, aumenta la KTH con respecto al CAF en solitario⁷ y mejora la calidad de la fijación⁸ (fijación del tejido conjuntivo con respecto al epitelio de unión).

Cuando la KTH es superior a 1 mm pero inferior o igual a 2 mm, es esencial medir el GT. Si el GT es igual o superior a 1 mm, CAF + Emdogain® sigue estando indicado. Cuando el GT es inferior al 1 mm, es necesario aumentar el espesor del tejido blando. Esto se puede conseguir añadiendo una matriz de colágeno, Straumann® Soft Tissue Graft, al CAF. Straumann® Soft Tissue Graft permitirá la estabilización del coágulo sanguíneo actuando como estructura para el crecimiento interno de los vasos sanguíneos y fibroblastos. En cuestión de meses, la matriz se habrá degradado completamente y el coágulo de sangre se habrá transformado en el nuevo tejido conjuntivo, que será el responsable del aumento del espesor del tejido blando. Esto es crucial para el éxito a largo plazo de la cobertura radicular.

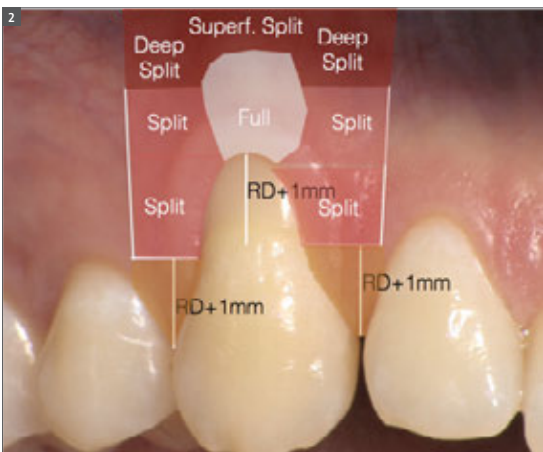
Cuando la KTH es de 1 mm o menos, se debe mejorar la estabilidad del CAF en el momento de la intervención. Por tanto, se debe añadir un injerto de tejido conjuntivo (CTG) aplicado al nivel de la unión cemento-esmalte (CEJ) para evitar que el colgajo de avance coronal se encoja. La reciente mejora en el tratamiento quirúrgico del procedimiento del CAF ha permitido reducir la dimensión coronal apical y el espesor del CTG⁹. De este modo se reducen las molestias del paciente y se mejora el resultado posoperatorio¹⁰.

El uso de Emdogain® con CAF + Straumann® Soft Tissue Graft y CAF + CTG sigue estando indicado para mejorar la calidad de la fijación entre el tejido blando y la raíz⁸, lo que está especialmente indicado en presencia de superficie radicular expuesta y raíz bucalmente dislocada⁵, así como para mejorar la cicatrización de las heridas y el confort posoperatorio del paciente.

Procedimiento paso a paso del tratamiento de una recesión gingival de clase I con la técnica de colgajo de avance coronal del prof. Zucchelli en combinación con Straumann® Emdogain® y Straumann® Soft Tissue Graft



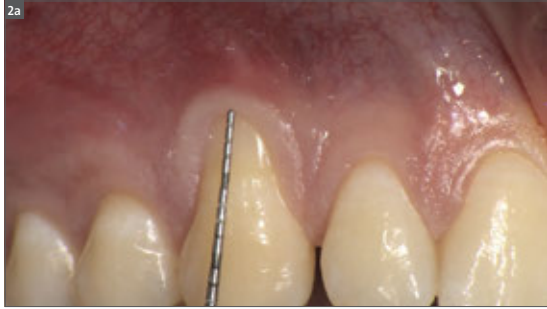Paso 1 – ponga el Straumann® Soft Tissue Graft en remojo
Coloque el Straumann® Soft Tissue Graft en una solución salina estéril y déjelo en remojo hasta que lo necesite (10-20 minutos).



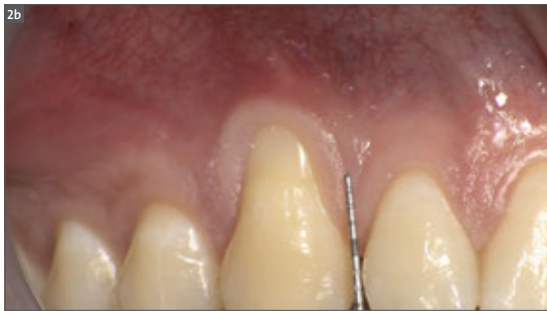Paso 2 – planifique las incisiones del colgajo trapecoidal

Leyenda:

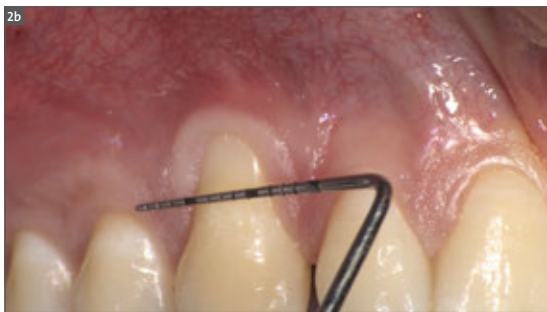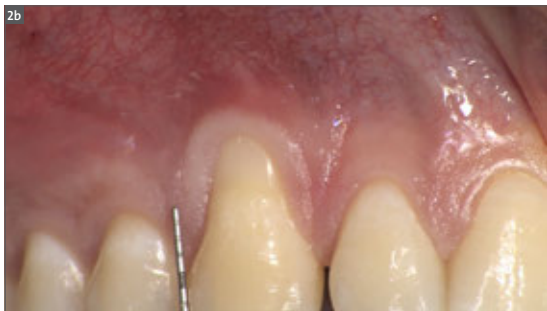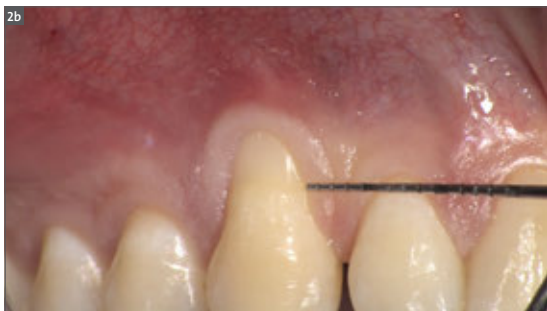RD = profundidad de recesión, Split = colgajo de espesor parcial, Full = colgajo de espesor completo, Superf. Split = colgajo de espesor parcial superficial, Deep Split = colgajo de espesor parcial profundo

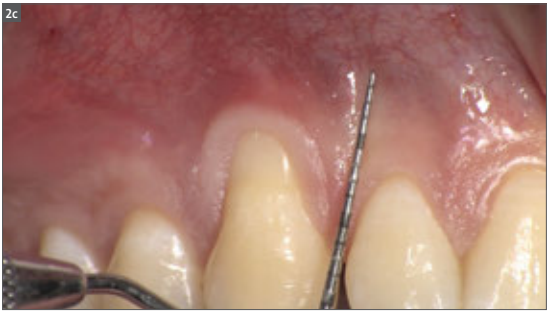

a. Mida el defecto de recesión (RD), es decir, la distancia entre el aspecto más apical de la recesión y la unión cemento-esmalte.

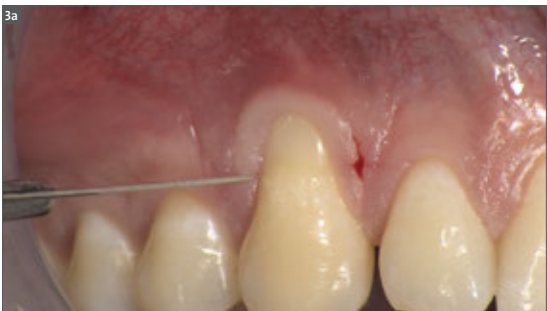
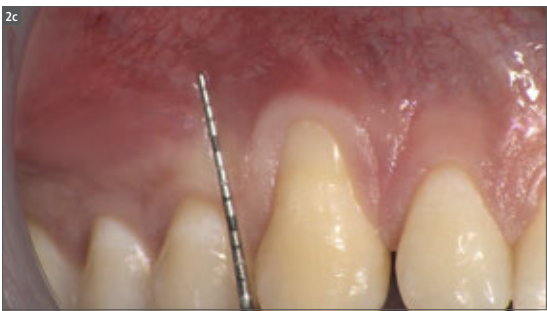
b. Mida el RD + 1 mm desde la punta de ambas papilas: este es el nivel donde se realizarán las incisiones horizontales. Ambas incisiones horizontales son líneas imaginarias que se extienden 3 mm desde el margen del tejido blando y conecte el margen del tejido blando a la incisión de liberación vertical. Utilice una sonda para visualizar las incisiones horizontales.



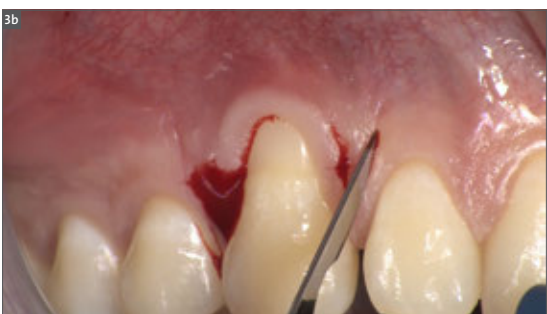

- a. Utilice una sonda para visualizar donde se realizarán las incisiones de liberación verticales.

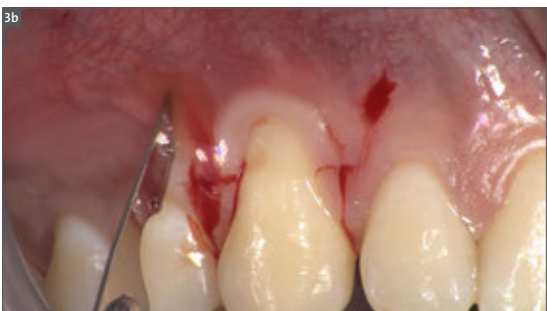

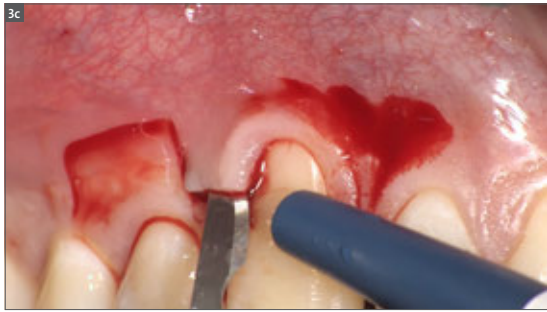
Paso 3 – eleve el colgajo

- a. Realice las incisiones horizontales, en sentido mesial y distal respecto a la pieza dental afectada.

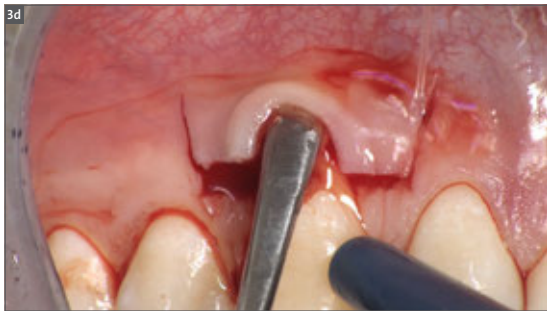

- b. Extienda las incisiones de liberación verticales hacia la mucosa alveolar. Estas incisiones deben ser lo más cortas posible para evitar la formación de cicatrices. Con esta finalidad, empiece desde la intersección con la incisión horizontal, continúe verticalmente hasta que el tipo de sangrado cambie (lo que sucede cuando se llega al tejido submucoso) y después deténgase.

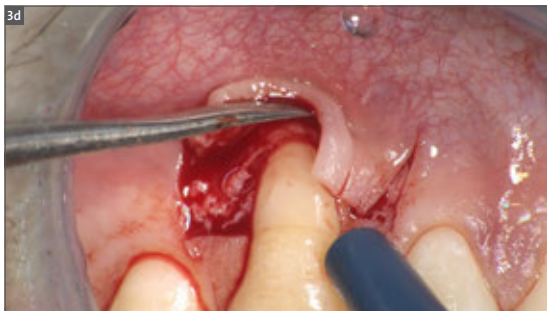


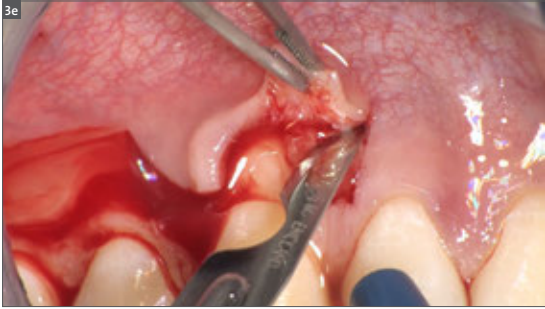
c. Eleve las papilas quirúrgicas con espesor parcial. Deben tener un espesor uniforme, que es el espesor del epitelio y del tejido conjuntivo. Para conseguirlo, utilice una cuchilla para elevar primero la esquina mesial de una de las papilas y después la esquina distal; a continuación, recorra con la cuchilla desde una esquina de la papila quirúrgica hasta la otra esquina.

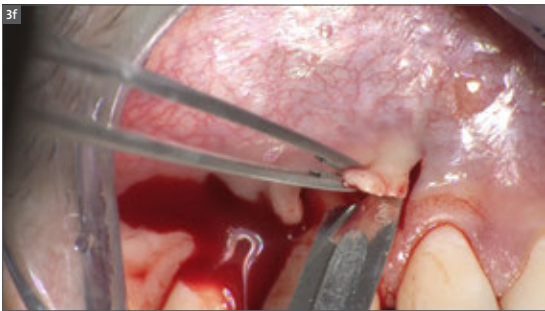
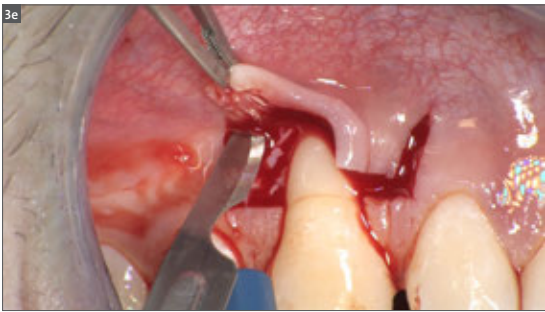


d. El tejido blando en sentido apical a la superficie radicular expuesta se eleva todo el espesor insertando un pequeño elevador perióstico en el surco sondeable y continuando en la dirección apical hasta exponer 2-3 mm de hueso en sentido apical a la dehiscencia ósea. Esto se realiza para incluir el periostio en el espesor de esa parte central del colgajo que cubre la superficie radicular avascular expuesta.

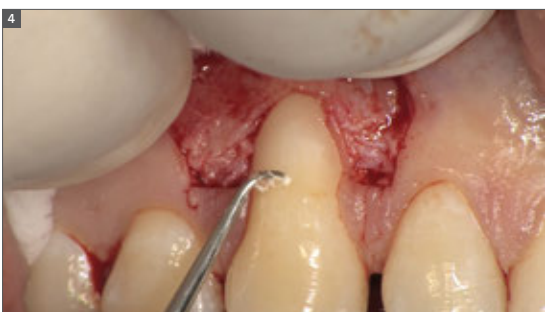



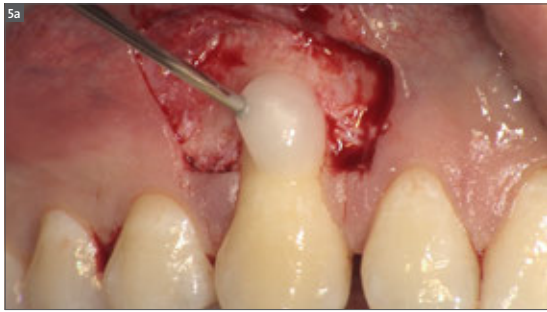
e. Las incisiones de liberación vertical se deben elevar el espesor parcial manteniendo la cuchilla paralela al hueso, dejando que el periostio proteja el hueso subyacente en las áreas laterales del colgajo.



f. Movilice el colgajo con incisiones superficiales, sujetando la cuchilla en paralelo a la superficie mucosa. El objetivo es cortar todas las estructuras musculares y retirarlas de la mucosa subyacente del labio.

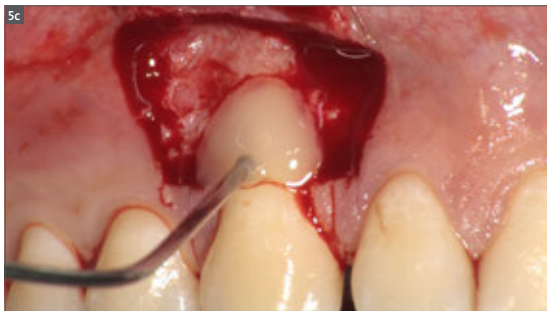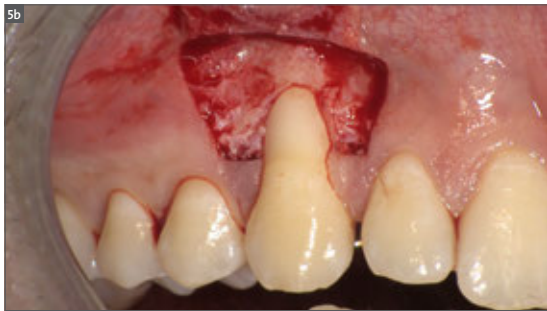

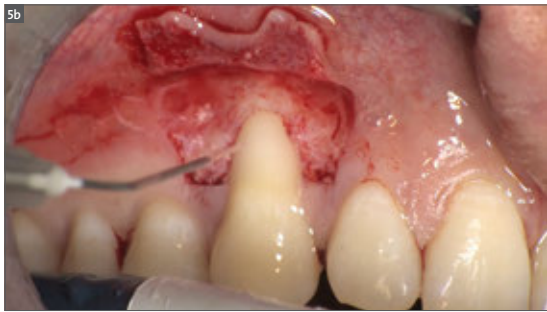
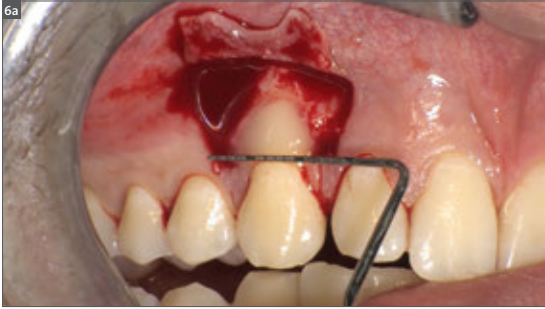
Paso 4 – realice el alisado radicular solo en las áreas correspondientes a la profundidad de sondaje de las bolsas preoperatorias y a la recesión gingival



Paso 5 – aplique PrefGel® y Emdogain®

- a. Aplique Straumann® PrefGel® a toda la superficie radicular y déjelo durante 2 minutos.
- b. Enjuague abundantemente durante 1 minuto.
- c. Aplique Straumann® Emdogain® a toda la superficie radicular sin sangre.

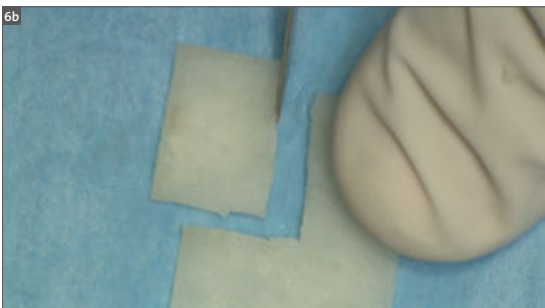
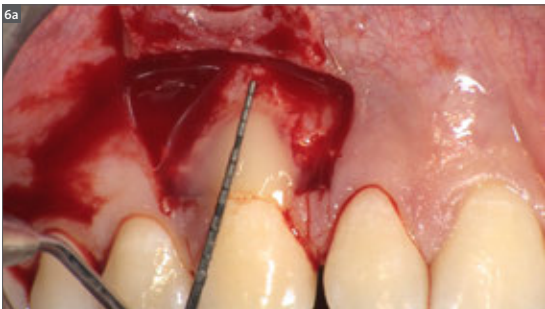




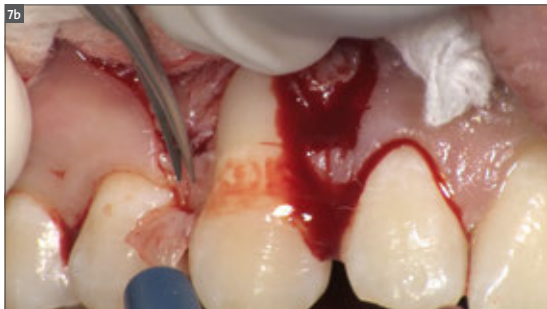
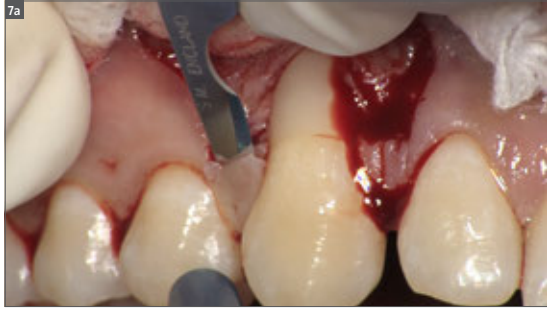
Paso 6 – recorte el Straumann® Soft Tissue Graft

a. Realice mediciones para determinar las dimensiones de la matriz de colágeno necesaria. La anchura de la matriz debe ser 6 mm superior a la anchura de la recesión en la unión cemento-esmalte (CEJ). La altura debe ser 3 mm superior a la profundidad de la superficie radicular expuesta.

b. Recorte el Straumann® Soft Tissue Graft con una cuchilla o unas tijeras.*

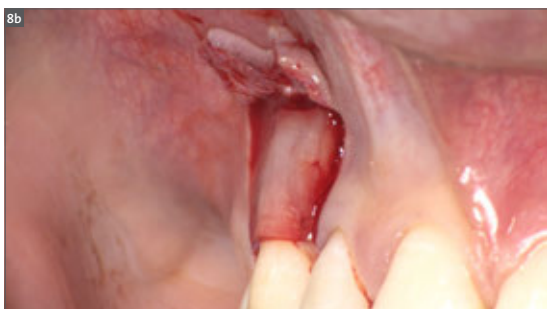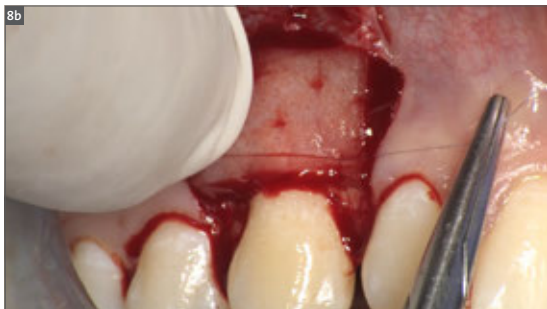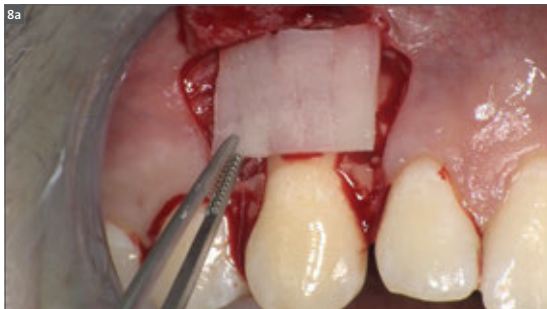


*Observación: los bordes del Straumann® Soft Tissue Graft también se pueden alisar para prevenir posibles daños en el tejido gingival durante el cierre del colgajo.



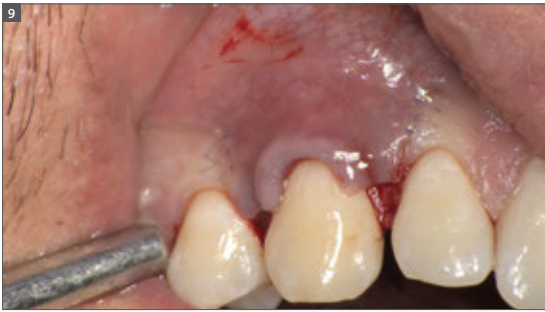Paso 7 – desepitelialice las papilas anatómicas para crear un lecho de tejido conjuntivo al que se anclarán las papilas quirúrgicas con las suturas suspensorias

- a. Cree una superficie de tejido conjuntivo normal en la base de la papila con una cuchilla para cortar el epitelio.
- b. Utilice unas tijeras microquirúrgicas, siguiendo la superficie que se ha preparado previamente con la cuchilla, para cortar y retirar el epitelio de la punta de la papila.
- c. Repita este procedimiento en el otro lado.



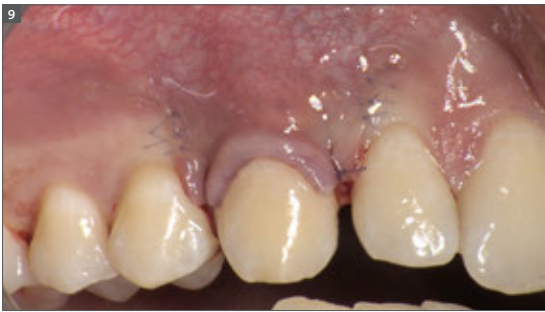Paso 8 – coloque y suture el Straumann® Soft Tissue Graft en su sitio

- a. Aplique el Straumann® Soft Tissue Graft *in situ*. La matriz se debe colocar 1 mm en sentido coronal a la CEJ y 2 mm en sentido apical con respecto a la cresta ósea bucal.
- b. Suture el Straumann® Soft Tissue Graft en su sitio con 2 suturas interrumpidas (PGA 7-0) en la base de las papilas anatómicas desepitelializadas. El Straumann® Soft Tissue Graft siempre debe estabilizarse para evitar micromovimientos y garantizar una revitalización sin perturbaciones.



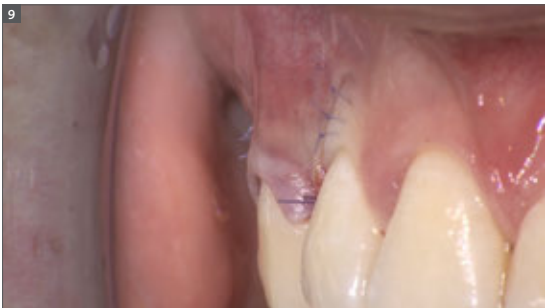Paso 9 – suture el colgajo

a. Sujete la papila quirúrgica en su sitio por encima de la papila anatómica con unas pinzas anatómicas y realice una serie de suturas individuales interrumpidas a lo largo de las incisiones de liberación vertical con suturas de 7-0 PGA, empezando por el punto más apical y asegurándose de que los nudos se realizan a lo largo de las incisiones de liberación vertical para garantizar una adaptación perfecta. Empiece realizando las suturas por el lado mesial del colgajo y continúe hasta el lado distal del colgajo.



b. Suture las papilas en su sitio con una sutura suspensoria, con el nudo en la papila mesial.

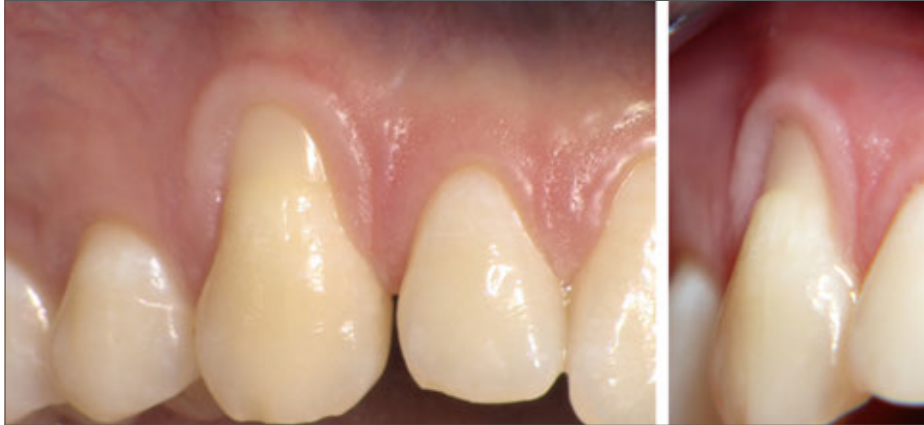c. Asegúrese de que no salga sangre del colgajo. Vuelva a comprobar el estado del paciente unos 40 minutos después de finalizar la intervención. Si sale sangre, realice una sutura suspensoria adicional, esta vez con el nudo en la papila distal.



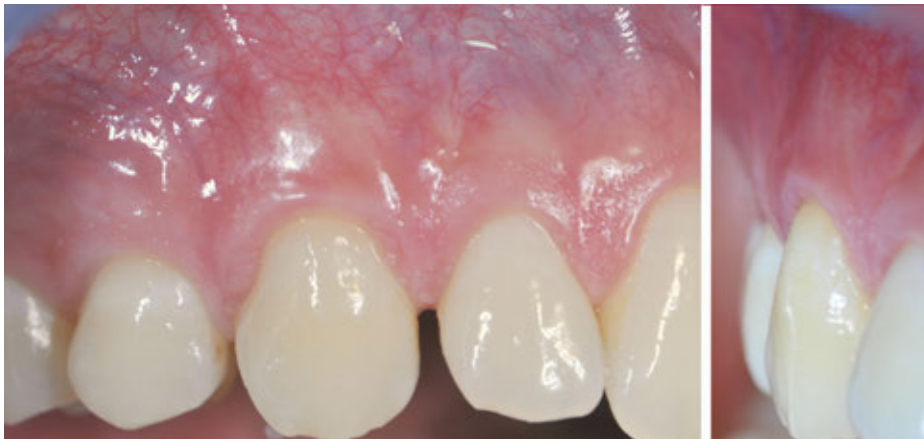Es de suma importancia una reposición completa del colgajo sobre el Straumann® Soft Tissue Graft para garantizar su revitalización.

Antes y después

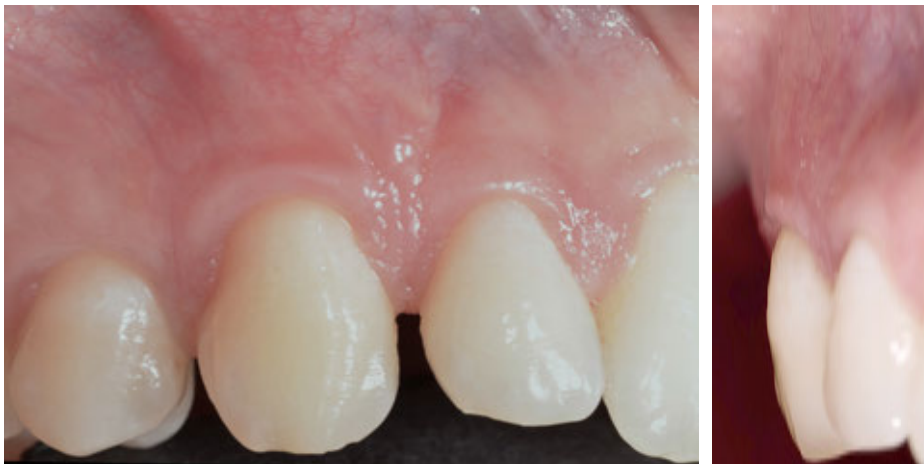Antes de la intervención



Un año después de la intervención



Tres años después de la intervención



REFERENCIAS

- ¹ De Sanctis M, Zucchelli G. (2007). Coronally advanced flap: a modified surgical approach for isolated recession-type defects: three-year results. *J Clin Periodontol*. 2007 vol. 34, p. 262-268
- ² Zucchelli G, De Sanctis M (2000). Treatment of multiple recession type defects in patients with aesthetic demands. *J Periodontol*, 2000 vol. 71, p. 1506-1514
- ³ Zucchelli G, Marzadori M, Mounssif I, Mazzotti C, Stefanini M (2014). Coronally advanced flap + connective tissue graft techniques for the treatment of deep gingival recession in the lower incisors. A controlled randomized clinical trial. *J Clin Periodontol*, 2014 vol. 41, p. 806-813
- ⁴ Zucchelli G, Marzadori M, Mele M, Stefanini M, Montebugnoli L (2012). Root coverage in molar teeth: a comparative controlled randomized clinical trial. *J Clin Periodontol*, 2012 vol. 39, p. 1082-1088
- ⁵ Zucchelli G (2011) *Mucogingival esthetic surgery*. Quintessence ed.
- ⁶ Tonetti MS, Jepsen S. (2014) Working Group 2 of the European Workshop on Periodontology. Clinical efficacy of periodontal plastic surgery procedures: consensus report of Group 2 of the 10th European Workshop on Periodontology. *J Clin Periodontol*. 2014 Apr;41 Suppl 15:S36-43
- ⁷ Pilloni A, Paolantonio M, Camargo PM. (2006) Root coverage with a coronally positioned flap used in combination with enamel matrix derivative: 18-month clinical evaluation. *J Periodontol*. 2006 Dec;77(12):2031-9.
- ⁸ McGuire MK, Scheyer ET, Schupbach P. (2016) A Prospective, Case-Controlled Study Evaluating the Use of Enamel Matrix Derivative on Human Buccal Recession Defects: A Human Histologic Examination. *J Periodontol*. 2016 Jun;87(6):645-53.
- ⁹ Zucchelli G, Mounssif I, Mazzotti C, Montebugnoli L, Sangiorgi M, Mele M, Stefanini M (2014). Does the dimension of the graft influence patient morbidity and root coverage outcomes? A randomized controlled clinical trial. *J Clin Periodontol*, 2014 vol. 41, p. 708-716
- ¹⁰ Zucchelli G, Mele M, Stefanini M, Mazzotti C, Marzadori M, Montebugnoli L (2010). Patient morbidity and root coverage outcome after subepithelial connective tissue and de-epithelialized grafts: a comparative randomized-controlled clinical trial. *J Clin Periodontol* 2010, vol. 37, p. 728-738

International Headquarters

Institut Straumann AG
Peter Merian-Weg 12
CH-4002 Basel, Switzerland
Phone +41 (0)61 965 11 11
Fax +41 (0)61 965 11 01
www.straumann.com